

ЗАДАНИЕ. Составить конспект лекции в тетрадях на тему: «Анатомия органов дыхания». В начале пишется фамилия, группа, дата, затем тема лекции и план. После составления лекции, материал фотографируется, вставляется в документ WORD и отсылается на почту elena-prihodko@inbox.ru 12.01.2021 г. до 21.00. Работы после 21.00 не учитываются, обрабатываются как пропуск.

Тема: «Анатомия органов дыхания»

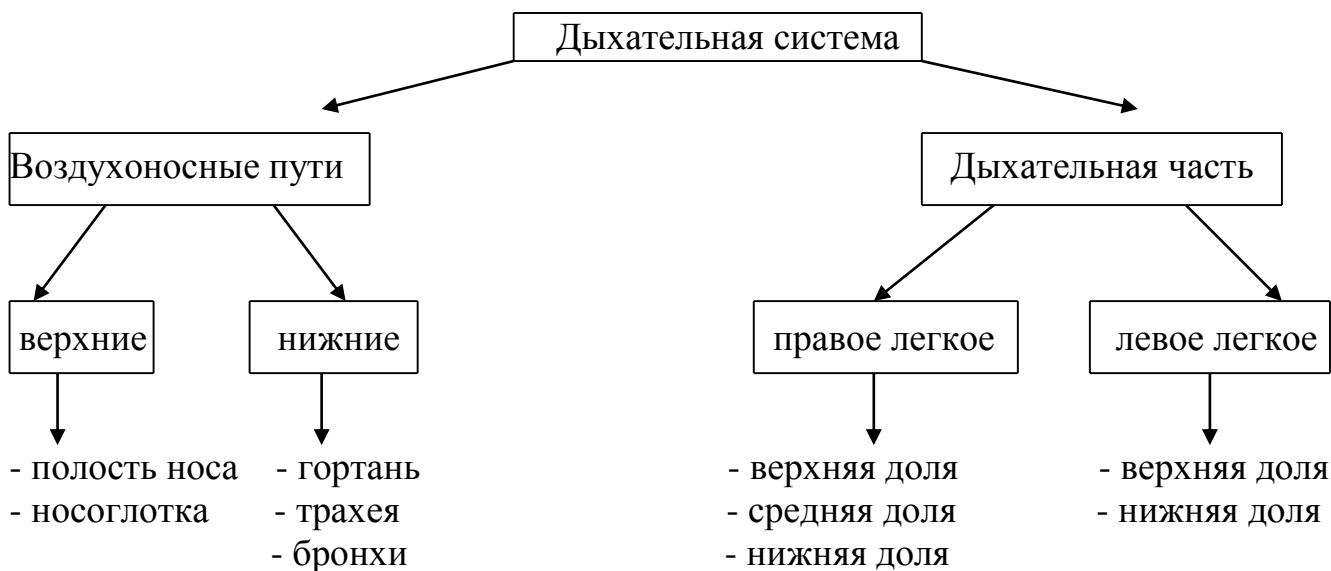
План.

1. Общий план строения дыхательной системы.
2. Особенности строения воздухоносных путей.
3. Строение носа.
4. Строение гортани.
5. Строение бронхиального дерева.
6. Строение легких.

План практической работы.

1. Составить глс строения дыхательной системы.
2. Составить глс строения носа.
3. Составить глс строения гортани.
4. Изучить и зарисовать бронхиальное дерево.
5. Составить глс строения легких.
6. Описать строение плевры.

1. Дыхательная система – это совокупность органов, обеспечивающих поступление в организм кислорода и выведение из организма углекислого газа.



2. Воздухоносные пути имеют особенности:

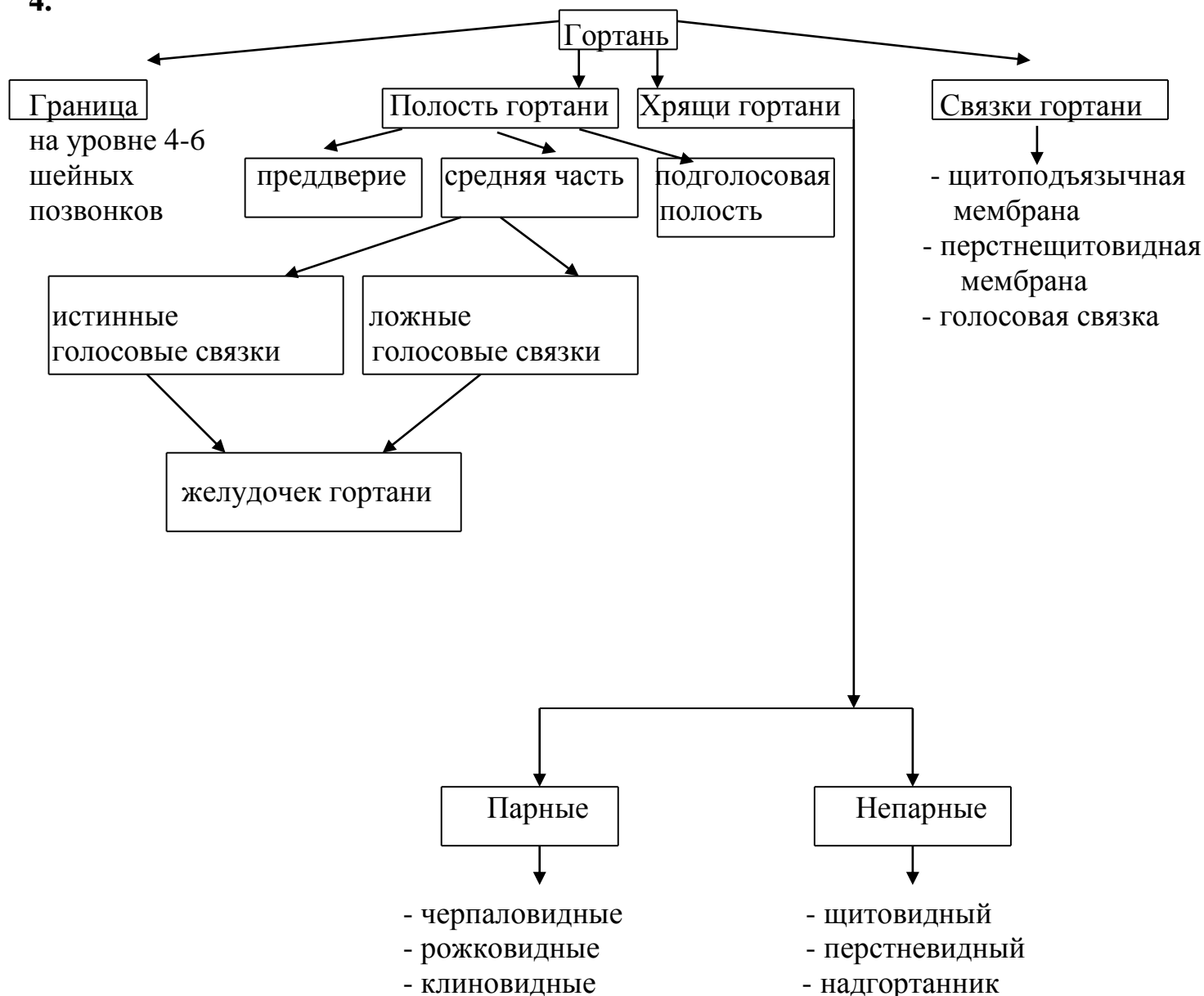
- 1) наличие твердого остова (костного, хрящевого), что обеспечивает непрерывный ток воздуха.
- 2) воздухоносные пути выстланы многорядным мерцательным эпителием, реснички которого направлены против тока воздуха, что является защитной функцией.
- 3) слизистая оболочка содержит железы, секрет которых увлажняет воздух.
- 4) в полости носа имеется богатая сеть венозных сплетений, что обеспечивает согревание воздуха.
- 5) наличие поверхностно расположенных лимфатических сосудов в полости носа обеспечивает процесс фагоцитоза.

При прохождении воздуха через полость носа, он согревается и очищается, увлажняется и обезвреживается.

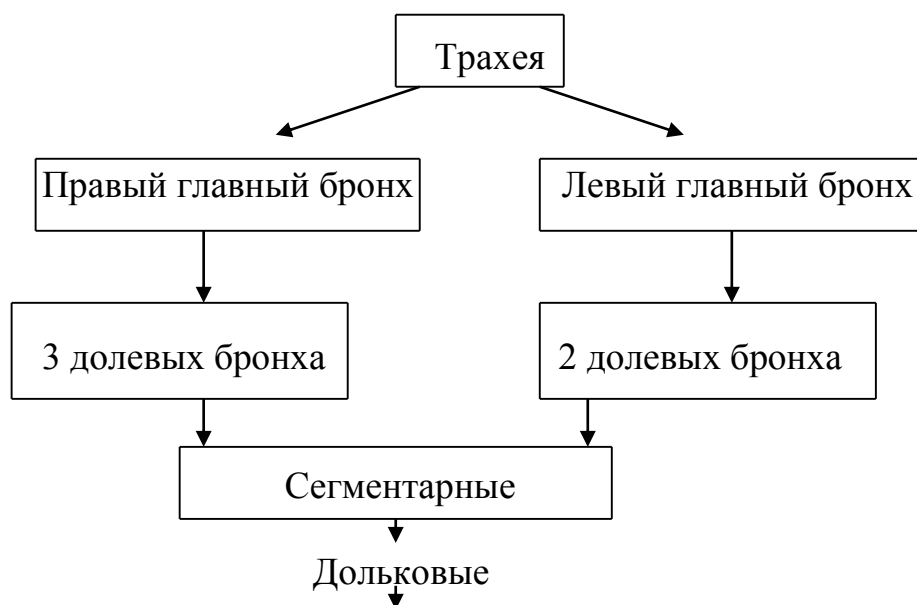
3. Строение полости носа

Внешнее строение	Внутреннее строение
<p>1. Расположение – в области лицевого черепа</p> <p>2. Части:</p> <p>а) корень</p> <p>б) верхушка</p> <p>в) спинка</p> <p>г) крылья</p> <p>д) надпереносье</p> <p>3. Отверстия:</p> <p>а) ноздри – сообщение с внешней средой</p> <p>б) хоаны – сообщение с носоглоткой</p> <p>4. Пазухи – полости костей, сообщаются с полостью носа:</p> <p>а) верхнечелюстная пазуха (Гайморова)</p> <p>б) решётчатый лабиринт</p> <p>в) лобная (фронтальная)</p> <p>г) клиновидная</p>	<p>полость носа делится сошником на две половины</p> <p>↓</p> <p>на боковой стенке каждой половины находятся три носовые раковины:</p> <p>верхняя, средняя и нижняя</p> <p>↓</p> <p>раковины разделяют три щелевидных пространства:</p> <p>- верхний ход – обоняние;</p> <p>- средний и нижний носовые ходы (открывается носослёзный канал): воздухопроводение, очищение, согревание, обеззараживание воздуха.</p>

4.



4. Бронхиальное дерево.



Бронхиолы (конечные входят в состав ацинуса)

5. Строение легких.

Легкие – парный паренхиматозный орган грудной полости	
внешнее строение	внутреннее строение
<p>1. Части:</p> <p>а) верхушка – направлена к надключичной ямке</p> <p>б) основание – направлено к диафрагме</p> <p>2. Поверхности:</p> <p>а) передняя, задняя, латеральная – реберные</p> <p>б) нижняя – диафрагмальная</p> <p>в) медиальная – направлена к позвоночному столбу, содержит ворота, в которые:</p> <p>- входят – главные бронхи, легочные артерии (венозная кровь)</p> <p>- выходят – легочные вены (артериальная кровь) – по две от каждого легкого, бронхосредостенный ствол</p>	<p>1. Правое легкое – содержит:</p> <ol style="list-style-type: none"> 1) верхнюю долю – состоит из 3 сегментов 2) среднюю долю – состоит из 2 сегментов 3) нижнюю долю - состоит из 5 сегментов <p>2. Левое легкое – содержит:</p> <ol style="list-style-type: none"> 1) верхнюю долю – состоит из 5 сегментов 2) нижнюю долю - состоит из 5 сегментов <p style="text-align: center;">↓</p> <p>сегменты содержат дольки, в которых находятся ацинусы – структурные единицы легких:</p> <p>а) конечная бронхиола</p> <p>б) альвеолы - образованы однослойным плоским эпителием, эластическими волокнами, оплетены кровеносными капиллярами. Внутри альвеол - фосфолипид сурфактант - поверхностно-активное вещество, препятствует сжатию альвеол</p>

